red-dental.com

El mundo de la Odontología

AGOSTO 2024 - Año XXIV - Nº 263 - 10.000 Ejemplares - Distribución gratuita - ISSN 1667-9873 - www.red-dental.com

ESTETICAO 2024

El Círculo Argentino de Odontología organiza "ESTETICAO Jornadas Internacionales de Estética", los días 3, 4 y 5 de octubre en Buenos Aires. Las Jornadas se han dividido en los siguientes temas: Estética Dental, Ortodoncia y Armonización Orofacial.

Pág. 2

APA Internacional 2024

Bajo el lema "No es un congreso, es una experiencia" la Asociación Prostodóntica Argentina llevará a cabo el congreso "APA Internacional 2024". El evento se realizará los días 19 y 20 de septiembre en el Hotel Marriot de la ciudad de Buenos Aires.

Pág. 3

Robots en Odontología

Los robots se han utilizado en odontología desde hace algún tiempo. En China, según el South China Post, un robot realizó una cirugía de implante dental de forma independiente sin la ayuda de dentistas.

Pág. 4

Nuevo Laboratorio de RV

La Facultad de Odontología de la Universidad Nacional de La Plata (FOLP-UNLP) inauguró su primer laboratorio de realidad virtual, equipado con un revolucionario biosimulador destinado a la capacitación de los estudiantes.

Pág. 5

Instagram

REDDENTALNEWS

Limpieza de Canales Radiculares

Pág. 6

Secreto Dental Develado

Pág. 8

Del 3 al 5 de Octubre

ESTETICAO - Jornadas Internacionales de Estética

El **Círculo Argentino de Odontología** organiza ***"ESTETICAO - Jornadas Internacionales de Estética"***, los días 3, 4 y 5 de octubre en Buenos Aires. Las Jornadas Internacionales se han dividido en los siguientes temas: **Estética Dental**, **Ortodoncia** y **Armonización Orofacial**. Se destaca la presencia del **Dr. Andrés Felipe Perdomo** de Venezuela y la **Dra. Priscilla Pereira** de Brasil, además de contar con destacados dictantes nacionales. El encuentro se llevará a cabo en el Hotel Scala, sito en la calle Bernardo de Irigoyen 740 de la Ciudad Autónoma de Buenos Aires.

Programa

Jueves 3 de Octubre

Ortodoncia

Curso

Horario: 8:30 a 18:00 h
Dictante: **Dr. Andrés Felipe Perdomo** (Venezuela)
Tema: ***Tratamiento de casos Desafiantes con "Damon Última"***

- *Los torques y sus indicaciones.*
- *Cambios en el cementado de los mismos.*
- *Nueva secuencia de alambres.*
- *Como tratar apiñamientos severos.*
- *Casos clínicos.*
- *Conclusiones y recomendaciones finales.*

Estética Dental

Horario: 8:00 h - Acreditación

Horario: 9:00 a 10:00 h
Dictante: **Dr. Pablo Santoro**
Tema: *Resinas anteriores: no todo es color de rosa.*

Horario: 10:00 a 11:00 h
Dictante: **Dr. Sergio Gotta**
Tema: *Estética dental y facial: enfoque multidisciplinario.*

Horario: 11:00 a 12:00 h
Dictante: **Dr. Aníbal Alonso**
Tema: *El enemigo mortal de la estética es la enfermedad.*

Horario: 12:00 a 13:00 h
Dictante: **Dr. Jorge Aredes**
Tema: *Integración estético funcional dentaria y labial.*

Horario: 13:00 a 14:00 h - Almuerzo

Horario: 14:00 a 15:00 h
Dictante: **Dr. Alejandro Rodríguez**
Tema: *Reconstrucción del reborde residual con finalidad protética.*

Horario: 15:00 a 16:00 h
Dictante: **Dr. Javier Higuera**
Tema: *El láser en la clínica odontológica: salud, función y estética.*

Horario: 16:00 a 16:30 h - Break

Horario: 16:30 a 17:30 h
Dictante: **Dr. Rubén Forte**
Tema: *Desarmonías estéticas en el sector antero-superior: el manejo de los tejidos blandos periodontales y peri implantarios.*

Horario: 17:30 a 19:00 h
Dictante: **Dr. Gustavo Vernazza**
Tema: *Nuevas tecnologías en odontología*

Viernes 4 de Octubre

Ortodoncia

Horario: 8:00 h - Acreditación

Horario: 9:00 a 10:00 h
Dictante: **Dra. Patricia Lamónica**
Tema: *Armonía facial con microimplantes.*

Horario: 10:00 a 11:00 h
Dictante: **Dr. Patricio Tomaszeuski**
Tema: *Importancia de la estética dentaria y facial en la ortodoncia.*

Horario: 11:00 a 11:30 h - Break
Horario: 11:30 a 12:30 h
Dictante: Dra. Adriana Pascual
Tema: Estética, función y estabilidad, contribución de la ortodoncia a la cirugía ortonágtica.

Horario: 12:30 a 14:30 h - Break

Horario: 14:30 a 15:15 h
Dictante: Dra. Nora Dos Reis
Tema: Ortodoncia con alineadores In Office.

Horario: 15:15 a 15:00 h
Dictante: Dra. Betina Iaracitano
Tema: El presente de la ortodoncia con alineadores.

Horario: 16:00 a 16:30 h - Break

Horario: 16:30 a 17:15 h
Dictante: Dra. Nidia Babolín
Tema: Repercusión de la estética facial en pacientes de clase III.

Horario: 17:15 a 18:00 h
Dictante: Dra. Ana Blanco
Tema: ¿Asimetría facial, disgnacia ascendente o descendente?

Armonización Orofacial

Horario: 9:00 a 9:45 h
Dictante: Dr. Román Guillermo
Tema: Toxina Botulínica; la nueva aliada en los tratamientos odontológicos.

Horario: 09:45 a 10:30 h
Dictante: **Dra. Rojktop Analía**
Tema: *Armonización facial regenerativa.*

Horario: 10:30 a 11:00 h - Break

Horario: 11:00 a 12:00 h
Dictante: **Dra. Coraglio Carolina, Dra. Garaventa Eugenia y Dr. Saéz Andrés.**
Tema: *Live Injection con ecografía.*

Horario: 12:00 a 13:00 h
Dictante: **Licenciada Martorell Paz**
Tema: *Estrategias para fijar precios, comunicar valor y convertir presupuestos en tratamientos.*

Horario: 13:00 a 14:00 h - Receso

Horario: 14:00 a 15:00 h
Dictante: **Dra. Arcuri Ana**
Tema: *Combinación de tratamientos antólogos: PRP - PRF.*

Horario: 15:00 a 16:00 h
Dictante: **Dra. Priscilla Pereira**
Tema: *Complicaciones en rinomodelación: cómo resolverlas.*

Horario: 16:00 a 16:30 h - Break

Horario: 16:30 a 17:30 h
Dictante: **Dra. Badani Isabel**
Tema: *Exosomas.*

Horario: 17:30 a 18:30 h
Dictante: **Dra. Gorayeb Justa**
Tema: *Adipoestructuración facial.*

Sábado 5 de Octubre

Armonización Orofacial

Curso "Master Lips"

Dictante: **Dra. Priscilla Pereira** (Brasil)

Estética

Horario: 09:00 a 10:00 h
Dictante: **Dr. Gustavo Giménez**
Tema: *Estética, selección del color.*

Horario: 10:00 a 11:00 h
Dictante: **Dr. Andrea Heim**
Tema: *Decodificando el blanqueamiento dental.*

Horario: 11:00 a 12:00 h
Dictante: **Dr. Cesar Fraire**
Tema: *Exactitud y precisión en la práctica odontológica digital.*

Horario: 12:00 a 13:00 h
Dictante: **Dr. Melania González**
Tema: *Llamado a la acción por una odontología ecosostenible.*

Horario: 13:00 a 14:00 h
Dictante: **Dr. Sergio Hiskin**
Tema: *Presentación del libro "Odontología por Expertos" Vol. II*

Para más información:
Círculo Argentino de Odontología
Tel.: +54 9 11 4193-1382
E-mail: info@cao.org.ar
Web: www.cao.org.ar

Red Dental**, desde hace más de **24 años informando** sobre el **Mundo de la Odontología**! Contáctenos: **info@red-dental.com

19 y 20 de Septiembre

APA Internacional 2024

Bajo el lema "No es un congreso, es una experiencia" la **Asociación Prostodóntica Argentina** llevará a cabo el congreso **"APA Internacional 2024"**. El evento se realizará los días 19 y 20 de septiembre en el Hotel Marriot de la ciudad de Buenos Aires. Los organizadores destacan los reconocidos disertantes, tanto nacionales como internacionales, presentes en esta edición. Sus presentaciones estarán dirigidas a enriquecer el conocimiento y la práctica de la especialidad.

Programa

Jueves 19 de Septiembre

Horario: 9:10 a 10:40 h
Dictante: **Lukas Lassmann** (Polonia)
Tema: *Enfoque interdisciplinario para reconstrucciones oclusales completas*

Horario: 10:45 a 11:15 h
Dictante: **Luis Ernesto Tamini**
Tema: *Check and recheck: el proceso de toma de decisión al planificar preparaciones en la rehabilitación estética*

Horario: 11:50 a 12:50 h
Dictante: **Quattropani & Grassi**
Tema: *Implantología moderna y carga inmediata últimas tendencias en planificación protética y quirúrgica en casos unitarios o de arcos completos*

Horario: 14:05 a 15:05 h
Dictante: **Pedro Gazzotti**
Tema: *Implantología personalizada planificación, diseño y rehabilitación*

Horario: 15:10 a 16:10 h
Dictante: **Carlos Fernández**
Tema: *Planificación y ejecución en tratamientos full mouth con cerámicas adheridas*

Horario: 16:45 a 18:15 h
Dictante: **Marleen Peumans** (Bélgica)
Tema: *Restauración de dientes posteriores con coronas parciales adheridas indirectas no retentivas: ¿cuándo, por qué y cómo?*

Viernes 20 de Septiembre

Horario: 9:10 a 10:40 h
Dictante: **Paulo Soares** (Brasil)
Tema: *Síndrome de Envejecimiento Prematuro Oral y Lesiones No Cariosas: Diagnóstico, Prevención y Tratamiento*

Horario: 10:45 a 11:15 h
Dictante: **Pablo Santoro**
Tema: *Resinas el eslabón perdido*

Horario: 11:50 a 12:50 h
Dictante: **Leandro Hilgert** (Brasil)
Tema: Antes de la Prótesis Dental: posibilidades de tratamiento de Mínima Intervención

Horario: 14:05 a 15:05 h
Dictante: **German Albertini**
Tema: *Desafíos en Rehabilitación Oral Moderna: predecible, conservadora e interdisciplinaria*

Horario: 15:10 a 16:10 h
Dictante: **Gisela Piccoli**
Tema: *Investigación clínica: Expansión con alineadores, reporte clínico y tomográfico*

Horario: 16:45 a 18:15 h
Dictante: **Marta Revilla León** (España / Estados Unidos)
Tema: *Tecnologías digitales vs analógicas en la fabricación de restauraciones*

APA 2024 contará con un **Epílogo post Jornada**, el mismo presenta la siguiente diagramación:

Sábado 21 de Septiembre

Horario: 09:00 a 11:00 h
Dictante: **Marta Revilla León**
Tema: *Digital Oclusión*
Sala A (presencial)

Horario: 11:30 a 12:30 y 14:00 a 15:30
Dictante: **Lukas Lassman**
Tema: *Comprensión Dolor Orofacial*
Sala A (presencial)

Horario: 14:45 a 18:30 h
Dictante: **Maleen Peumans**
Tema: *Coronas adhesivas no retentivas*
Sala A (presencial)

Horario: 09:00 a 12:30 h
Dictante: **Paulo Soares**
Tema: *Síndrome de envejecimiento prematuro oral y lesiones no cariosas*
Sala B (presencial)

Para más información:
Asociación Prostodontica Argentina
Wapp +54 911 2402-1735
E-mail: apa@aoa.org.ar

Tecnología

Robots en Odontología

Los robots se han utilizado en odontología desde hace algún tiempo. En China, según el South China Post, un robot realizó una cirugía de implante dental de forma independiente sin la ayuda de dentistas. El robot fue creado entre el Hospital de Estomatología y la Universidad de Beihang. Sin la ayuda de odontólogos, colocó dos dientes artificiales en la boca de un paciente con un margen de error de 0,2-0,3 mm. Los dientes artificiales también se crearon mediante impresión 3D, lo que hizo que todo el proceso fuera completamente digital. Aunque los técnicos realizaron una práctica de los movimientos del robot para calcular la profundidad y los ángulos necesarios para colocar los dientes artificiales, todo el proceso, que duró una hora, no necesitó ningún humano.

China, que tiene la población más alta del mundo, necesita 400 millones de cirugías dentales cada año. Por la escasez de dentistas solo se realizan 1 millón de cirugías al año. De ahí la demanda de tecnología y robots para realizar cirugías de manera rápida y precisa.

Los robots se utilizan actualmente como asistentes en odontología. Yomi de Neocis, es un sistema robótico aprobado por la FDA (EE.UU.) que ayuda a los dentistas con la colocación de implantes. Un dentista de West LA se ha convertido en el primero en usarlo y ya ha realizado más de 40 implantes desde diciembre de 2021 utilizando robots.

La evolución de la inteligencia artificial y la robótica ha suscitado debates sobre el futuro de muchas profesiones, incluida la odontología. Según una encuesta realizada por New Scientist Live en el Reino Unido, más del 50% de la población teme a la inteligencia artificial. Una encuesta del respetado Centro de Investigación Pew de los EE.UU., reveló que más del 70% de los estadounidenses compartían este temor sobre un futuro en el que los robots y las computadoras podrían desempeñar numerosos trabajos humanos.

En profesiones especializadas como cirujanos y dentistas, mientras que un robot puede realizar una tarea mucho más precisa que un humano, su capacidad se limita a realizar una tarea programada por un humano. Los asistentes robóticos utilizados actualmente en odontología, aunque sorprendan por su avanzada tecnología, son guiados por profesionales humanos en los pasos necesarios para realizar una cirugía o procedimiento. Esto asegura que, si bien pueden mejorar la eficiencia y la precisión, no pueden sustituir completamente la experiencia y el juicio clínico de un odontólogo.

La robótica en odontología ha mostrado un notable progreso, especialmente en la realización de tareas repetitivas. Sin embargo, es improbable que los robots reemplacen a los odontólogos en su totalidad. La interacción humana, la capacidad de adaptación y la empatía que un dentista ofrece son aspectos que una máquina aún no puede replicar. Además, la profesión no se limita solo a la ejecución técnica de procedimientos; incluye la evaluación, diagnóstico y planificación de tratamientos personalizados, áreas donde la inteligencia humana sigue siendo insustituible.

El campo de la robótica es fascinante y lleno de potencial, pero también plantea desafíos significativos. Actualmente no existe un organismo regulador global que supervise el desarrollo de la robótica en la medicina y odontología, lo que subraya la necesidad de establecer directrices que aseguren que estos avances se implementen de manera ética y segura, priorizando el bienestar de los pacientes. La posibilidad de una clínica dental completamente automatizada, que incluya incluso una recepcionista robótica, parece aún lejana. Aunque los robots pueden, y probablemente seguirán desempeñando un papel creciente en la odontología, el reemplazo total de los dentistas por máquinas es poco probable en el futuro cercano. El avance tecnológico en robótica plantea tanto una oportunidad como un desafío para la humanidad. La automatización, por un lado, permitirá erradicar el error humano y costará mucho menos que los gastos de mano de obra humana.

La combinación de habilidades técnicas humanas y el apoyo robótico promete un futuro en el que la odontología será más precisa y eficiente, sin perder el toque humano esencial de esta profesión.

Alteraciones Gingivales no Relacionadas con Placa

El depósito de placa bacteriana es el principal factor etiológico de las alteraciones gingivales. Estas pueden ser indicativas de diversas enfermedades sistémicas cuyas lesiones pueden ser signos tempranos que ayudan a establecer diagnósticos precoces de enfermedades mucocutáneas, cambios hormonales, reacciones a fármacos, infecciones víricas, discrasias sanguíneas y alteraciones genéticas.

Enfermedades Mucocutáneas

Gingivitis Descamativa Crónica (GD) La GD es una de las principales alteraciones gingivales no relacionadas con placa. Es una manifestación de enfermedades mucocutáneas como el liquen plano (LP), penfigoide de las mucosas (PM) y pénfigo vulgar (PV). Se caracteriza por eritema, descamación y dolor gingival, afectando principalmente a mujeres mayores de 40 años. El diagnóstico se realiza mediante examen histopatológico e inmunofluorescencia, y el tratamiento incluye corticoides tópicos y sistémicos.

Liquen Plano (LP): El LP es una enfermedad mucocutánea crónica mediada inmunológicamente. Afecta la mucosa oral y la piel, presentando lesiones reticulares o erosivas que aparecen en un 2% de la población general, con predilección por el sexo femenino. El diagnóstico se confirma con histopatología e inmunofluorescencia.

Penfigoide de las Mucosas (PM): El PM también conocido como penfigoide cicatricial, es una enfermedad crónica autoinmune que afecta la mucosa oral con lesiones vesículoampollosas. El diagnóstico se basa en el examen histopatológico y de inmunofluorescencia, y el tratamiento incluye corticoides tópicos y sistémicos.

Pénfigo Vulgar (PV): El PV es una enfermedad autoinmune crónica que causa ampollas intraepiteliales dolorosas en la mucosa oral. El tratamiento implica corticoides sistémicos e inmunosupresores.

Lupus Eritematoso (LE): El LE, tanto sistémico como discoide, puede causar erosiones y úlceras orales. Se trata con corticoides tópicos y sistémicos.

Psoriasis: La psoriasis es una enfermedad mucocutánea crónica inflamatoria. Las lesiones intraorales son raras y pueden comprometer el estado periodontal del paciente. El diagnóstico se basa en el examen clínico e histopatológico.

Niveles Hormonales

Gingivitis del Embarazo: Los cambios hormonales durante el embarazo pueden provocar gingivitis caracterizada por eritema y sangrado. Comienza desde el segundo mes de embarazo y se caracteriza por una encía roja, sangrante y edematosa. El tratamiento incluye control de placa y eliminación de irritantes.

Granuloma Piógeno: Lesión exofítica que aparece en la encía durante el embarazo, sangra fácilmente y suele desaparecer tras el parto. En casos severos, se puede realizar una excisión quirúrgica.

Fármacos

Reacciones Liquenoides: Similar al LP, estas reacciones se asocian con fármacos, contacto con metales o alimentos y suelen resolverse al eliminar el agente causante.

Hiperplasias Gingivales (HG): Inducida por fármacos antiepilépticos, inmunosupresores y bloqueantes de canales de calcio. El tratamiento incluye ajuste de dosis y en casos severos, gingivectomía.

Infecciones Víricas

Alteraciones relacionadas con VIH / SIDA: La periodontitis ulcerativa necrotizante (PUN) es común en pacientes con VIH avanzado, caracterizada por destrucción de tejidos periodontales y del hueso, acompañado de dolor intenso. El tratamiento incluye raspado y alisado radicular, más antibióticos como metronidazol.

Alteraciones relacionada con Herpesvirus Humanos (VHH): La infección primaria por VHS-1 y 2 es común en niños, a través de secreciones como la saliva, manifestándose con fiebre, malestar general, inapetencia, decaimiento, adenopatías grandes, y lesiones gingivales dolorosas. El diagnóstico se realiza por pruebas serológicas, histopatología o inmunofluorescencia directa. El tratamiento incluye analgesia y antivíricos como aciclovir.

Discrasias Sanguíneas

Leucemia: La leucemia puede causar inflamación gingival y ulceraciones. El diagnóstico se basa en biopsia y el tratamiento depende del estado hematológico del paciente.

Síndromes Mielodisplásicos (SMD): Los SMD pueden provocar hemorragia y ulceraciones gingivales. Comprenden alteraciones hematológicas que pueden transformarse en leucemia mieloide aguda. El manejo implica consulta hematológica y cuidados orales intensivos.

Neutropenia Severa Congénita (NSC): La NSC es una alteración genética que provoca niveles bajos de neutrófilos, provoca infecciones e inflamación gingival. El tratamiento incluye factores de crecimiento y cuidados orales.

Alteraciones Gingivales Genéticas

Fibromatosis Gingival Hereditaria (FGH): Causa hiperplasia gingival de la encía que puede cubrir coronas dentarias, afectando la fonación y masticación. Se transmite de forma autosómica dominante Se trata mediante resección quirúrgica y mantenimiento periodontal.

Por lo dicho, se puede afirmar que la mucosa oral puede ser un sitio de manifestaciones únicas y precoces de alteraciones sistémicas. La presencia de placa bacteriana y restauraciones dentales puede dificultar el diagnóstico de ciertas condiciones.

Es crucial que los profesionales de la salud dental estén conscientes de estas manifestaciones y las reconozcan para un diagnóstico temprano y un adecuado manejo de las patologías sistémicas.

Tecnología

Laboratorio de Realidad Virtual en la FOLP

La **Facultad de Odontología de la Universidad Nacional de La Plata (FOLP-UNLP)** inauguró su primer laboratorio de realidad virtual, equipado con un revolucionario biosimulador destinado a la capacitación de los estudiantes.

El evento contó con la presencia del **vicepresidente académico de la Universidad Nacional de la Plata, Arq. Fernando Tauber**, que recorrió las instalaciones y tomó parte de las simulaciones realizadas. Se destaca las gestiones realizadas por el Arq. Tauber, las que posibilitaron la llegada de está novedosa tecnología a la Facultad de Odontología.

Esta adquisición, pone a la unidad académica a la vanguardia con un método que permitirá que los alumnos se formen a través de vías no invasivas para el paciente."Esto es lo último de lo último que existe en el mundo en realidad virtual y representa un gran avance para nuestra Facultad", destacó al respecto el **decano de la FOLP, Dr. Gabriel Lazo**, y que lo que se busca es fortalecer el entrenamiento de los alumnos y alumnas de Odontología con modelos de simulación que les permitan realizar prácticas análogas a las que desarrollarán en su vida científica y/o profesional. Está equipado con un revolucionario biosimulador destinado a la capacitación de los estudiantes. Con esta adquisición la facultad se pone a la vanguardia con un método que permitirá que los alumnos se formen a través de vías no invasivas para el paciente. Se trata del primer simulador de entrenamiento dental háptico que ofrece realidad virtual completa a través de un poderoso visor que ofrece una experiencia inmersiva totalmente nueva a los estudiantes.

La **Simulación Háptica** se define como el uso de la tecnología de alta fidelidad para el desarrollo de la sensación del tacto que el cirujano en odontología experimenta con los tejidos dentarios virtuales, sin estar en contacto físico con tejidos dentarios reales. Con características similares a las de un ecógrafo, con doble pantalla y con la posibilidad de trabajar tanto en prácticas generales como complejas, esta aparatología fue desarrollada en Francia.

Permite realizar **29 ejercicios** de familiarización y destreza en diversas áreas de la odontología, 33 ejercicios de operatoria, 14 ejercicios de Endodoncia, 10 ejercicios de prótesis y 17 ejercicios de Implantología, además de prácticas de pediatría, cirugía y periodoncia.

INTRODUCCIÓN A LA ORTODONCIA de la "A" a la "Z"

INICIO	FIN	CARGA HORARIA
7 de AGOSTO	11 de SEPTIEMBRE	60 horas

MODALIDAD
TEÓRICO PRÁCTICO con EVALUACIÓN FINAL.
Presencial y semi presencial.

DÍA y HORARIO
MIÉRCOLES (7/8; 14/8; 21/8; 28/8; 4/9; 11/9)
14 a 20 hs

DICTANTES
Mg. Esp. Beti M. Mónica
Dra. Ruiz Miriam
Esp. Furlan Lorena

Facultad de ODONTOLOGÍA
UNIVERSIDAD NACIONAL DE LA PLATA

Clínica

Limpieza de Canales Radiculares para Recibir Diferentes Sistemas de Pernos Endodónticos

Autores: Bianchi, P; La Gioiosa, M; Sarco, R; Fiorino M.; Serqueira, A.; Aguilera Toja, F.; Molina, M.

Pcia. Buenos Aires. Argentina
E mail: bianchipablof@gmail.com

Fuente de apoyo financiero: Recursos Propios -"Sin conflicto de Interés".

Resumen:

En forma clínica se observó la problemática que presentan los conductos desobturados para introducir cualquier tipo de perno, ya que la superficie del canal se encuentra totalmente cubierta de barro dentinario, gutapercha y cementos, cuya observación solo se puede realizar por intermedio de radiografías. Este estudio tiene como objetivo observar microscópicamente como quedan dichas superficies sometidas a diferentes tratamientos.

Introducción:

La utilización de sistemas de pernos para colocar en los canales radiculares de piezas tratadas endodónticamente están supeditados a varios factores que incluyen un correcto diagnóstico clínico, la perfecta aislación del campo operatorio y la utilización de la mejor técnica de fijación que aporte traba mecánica y adhesiva en la preparación de la raíz y a esto se le suma la habilidad del operador. Pero uno de los principales escollos que se le presenta al clínico, luego de realizar el diagnóstico, indicar la rehabilitación con cualquier tipo de perno y una vez realizada la desobturación con la remodelación del conducto es que, para evaluar la contaminación del lecho, sólo se puede valer de radiografías que muestran inconvenientes a nivel macroscópico (resto de cementos y gutapercha) y que para la limpieza microscópica debe confiar en la eficacia de sustancias irrigantes.

Objetivo:

Analizar y valorar microscópicamente cuales son las técnicas y sustancias que mejor cumplen la función de descontaminar la superficie dentinaria, para recibir un sistema cementante.

Materiales y Métodos:

En este estudio se utilizaron 21 piezas dentarias humanas: incisivos superiores, caninos superiores y premolares uniradiculares superiores, extraídos por enfermedad periodontal o por indicación ortodóntica. Para la preparación quirúrgica de los conductos se utilizaron limas de endodoncia "K" del número 15 a la 40. Se realizó la irrigación entre pasaje de limas con hipoclorito sódico al 5%. Terminada la instrumentación de los conductos se secaron con conos de papel. Acto seguido se procedió a la obturación utilizando la técnica de condensación lateral en frío, con conos de gutapercha y cemento Grossman, preparado según las normas indicadas por el fabricante. Posteriormente, se tomaron radiografías para comprobar que el estado final de cada obturación sea el correcto. Se procedió a la desobturación parcial de los conductos con fresa Gate Gliden Nº 1 y Nº 2 a una profundidad de 9 mm dentro del conducto y luego se pasó a la fresa de largo nº 2. Se continuó

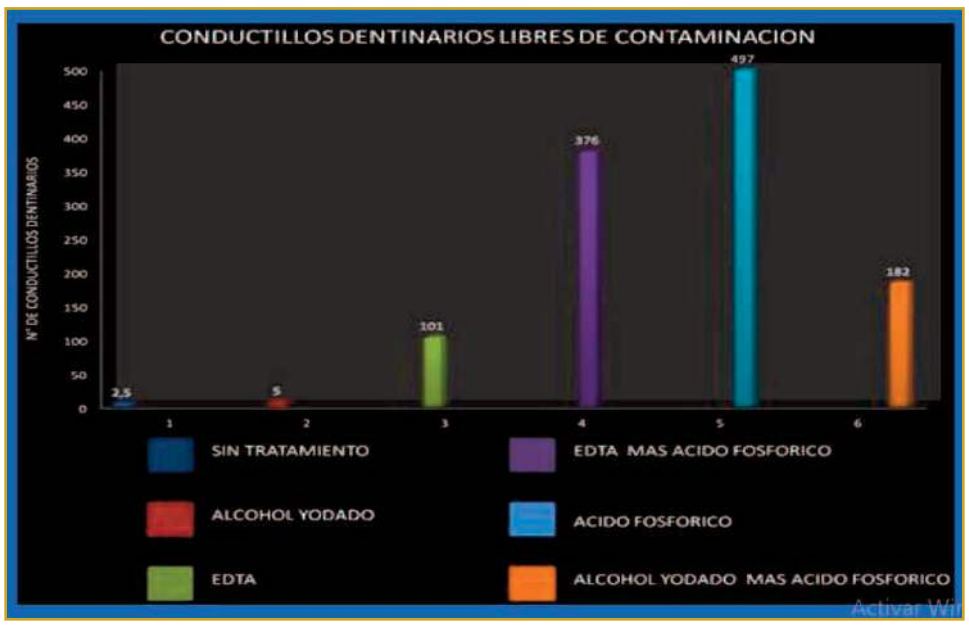

pasando la fresa indicada por el fabricante para la colocación del perno de fibra de vidrio nº2 (Exacto, Ángels, Brasil). entre el paso de cada fresa se irrigó el lecho con clorhexidina al 2%. Terminada la desobturación se tomaron nuevas radiografías y se verificó la correcta realización de los procedimientos de desobturación parcial. Cuando se observaron restos de materiales se limpiaron mecánicamente en esa zona en particular.

Acondicionamiento de la dentina en cada grupo:

Grupo A: Este grupo se tomó como control y no se realizó ningún tipo de acondicionamiento en la dentina.

Grupo B: Este grupo recibió un acondicionamiento de la dentina utilizando ácido etillendiaminotetraacético (EDTA) al 19% (File - Eze, Ultradent, USA) que se colocó en el interior del conducto, frotándolo contra sus paredes con puntas NaviTip (Ultradent) (fig. N°1) durante 30 segundos. Luego fueron lavados con agua a presión por 10 segundos y se terminó secándolos con conos de papel.

Grupo C: Este grupo recibió un acondicionamiento de la dentina realizado con alcohol yodado al 2%, colocado en el conducto y frotándolo contra sus paredes con puntas NaviTip (Ultradent) durante 30 segundos. Luego fueron lavados con agua a presión y se terminó secándolos con conos de papel.

Como resultado quedaron 7 piezas de cada grupo divididas en mitades que se denominaron con la letra del grupo al que pertenecían, asignándoles un número a cada muestra. Una mitad de cada una de estas muestras fue metalizada mediante el método de sputtering, dejando una capa de 200A. Posteriormente, se observaron en el MEB. La figura N°2 muestra el conducto preparado para la colocación del perno en la zona coronal, media y apical. Después se procedió a contar con una grilla milimetrada la cantidad de conductos libres de residuos de cemento, gutapercha y barro dentinario. A las otras 21 mitades restantes de las muestras se les realizó un grabado con ácido fosfórico al 37% (Ultra Etch Ultradent) durante 10 segundos colocándolo y friccionándolo con puntas NaviTip, luego se las lavó con agua y secó con torundas de papel absorbente. Después de los tratamientos respectivos, las piezas fueron nombradas como:

Grupo D: Sin acondicionamiento de la dentina más 10 segundos de ácido fosfórico al 37% colocados con puntas NaviTip.

Grupo E: Acondicionamiento de la dentina con EDTA más 10 segundos de ácido fosfórico al 37% colocados con puntas NaviTip.

Grupo F: Acondicionamiento de la dentina con alcohol yodado más 10 segundos de ácido fosfórico al 37% colocados con puntas NaviTip. Estas muestras fueron preparadas y visualizadas con MEB.

Resultados:

Como se mencionó, se contabilizaron los conductos libres de barro dentinario, cemento y restos de gutapercha

Tabla 1: Resultados del acondicionamiento dentinario.Acondicionamiento Media (Número de conductillos abiertos) Desviación Estándar Turne (comparación de medidas).

A. Sin acondicionamiento de dentina 2.42

C. Acondicionamiento con alcohol yodado 5 4

B. Acondicionamiento con EDTA 101 13

E. Acondicionamiento con EDTA más ácido fosfórico al 37% 376 86

D. Acondicionamiento con ácido fosfórico al 37% 497 103

F. Acondicionamiento de alcohol más ácido fosfórico al 37% 182 55

P 0.001

Cuando se comparan los números de conductillos abiertos para los distintos acondicionamientos dentinarios, los mismos se pueden ordenar en forma creciente como:

A = C Menor que B Menor que F (Figuras 3, 4, 5, y 6).

La figura deja en evidencia que el acondicionamiento ácido fosfórico al 37% colocado y frotado en la superficie con puntas NaviTip durante 10 segundos deja la dentina en mejores condiciones para recibir un sistema de cementación. Puede notarse en la microfotografía la gran cantidad de conductillos abiertos y una rugosidad superficial que favorecen la microrretención.

Discusión:

Terminada la desobturación parcial del conducto y el remodelado para recibir el perno, nos encontramos con una dentina altamente contaminada con materia orgánica, cemento sellador radicular y gutapercha. Es sabido que los conductos de forma oval o irregulares son más problemáticos ya que la remodelación del conducto para los pernos es circular y complica la eliminación total de residuos. Además de la presencia física de los restos de materiales mencionados, se ha reportado que la acción de compuestos fenólicos actuaría en forma negativa sobre la acción del canal radicular. Varios estudios señalan que este efecto es más evidente cuanto más viejo es el tratamiento. Sin embargo, otros autores sostienen que son irrelevantes con la adhesión, siempre que se limpie la superficie dentinaria. Se ha reportado que los fenoles pueden extenderse hasta 50 micrones dentro de los túbulos dentinarios por lo que, en la remodelación del conducto, se debe eliminar este espesor.

La mayoría de los investigadores concuerdan en que la limpieza del lecho es una de las principales claves para la adhesión de los medios cementantes y la resultante integración del tejido dentinario con los pernos. Van Merbdk y colaboradores recomiendan que, para mantener el ambiente libre de contaminación, se realice la irrigación con alcohol durante la preparación del lecho. También Tjan, demuestra que el alcohol puede contrarrestar el efecto de los fenoles de los selladores endodónticos. En el presente trabajo, se evaluó el acondicionamiento de la dentina en el canal radicular remodelado para recibir un perno con diferentes sustancias y el empleo de puntas NaviTip que permiten la colocación de las sustancias en el fondo del conducto y limpiar en forma mecánica con sus cerdas cuando se las frota sobre la superficie dentinaria.

Se utilizó en primera instancia alcohol yodado al 2% por ser unos de los antisépticos de mayor uso, por su amplio espectro antibacteriano, por ser activo ante la materia orgánica. Se realizó una exposición por 30 segundos frotando con puntas NaviTip, como resultado del mismo se pudo observar mediante MEB que fue posible eliminar los contaminantes macroscópicos, tales como cemento y gutapercha, sin embargo, el barro dentinario permaneció adherido a superficie dentinaria. Se pudo constatar la liberación de parte de los conductillos dentinarios cuando se colocó seguido, alcohol yodado y ácido fosfórico al 37% durante 10 segundos con puntas NaviTip.

Como efecto adverso de esta técnica se encontró que es difícil retirar la pigmentación color marrón que deja el alcohol yodado sobre la dentina y, por otra parte, se logró exponer los conductillos dentinarios solo cuando se combinó con el ácido fosfórico al 37% durante 10 segundos, aumentando los tiempos de trabajo.

Se han propuesto distintos métodos alternativos para la limpieza dentinaria. Gómez y Sina recomiendan limpiar con

EDTA durante dos minutos y posteriormente lavar con hipoclorito de sodio al 2%. Berruti y colaboradores, en el libro de Scotti y Ferrari, proponen emplear EDTA al 10% combinado con hipoclorito de sodio al 5%. Otros autores demostraron que el EDTA al17% combinado con hipoclorito es eficaz para limpiar conductos.

En el presente trabajo se decidió no utilizar hipoclorito de sodio en ninguna de las técnicas, ya que se considera que no tiene capacidad para remover el barro dentinario. Si bien combinado con otras sustancias lo hace, se ha reportado que genera destrucción de la dentina intertubular y una reducción en su micro dureza. Otro motivo por el que no se utilizó el hipoclorito de sodio en ninguna de las técnicas fue por su carácter oxidante, que puede alterar la polimerización de adhesivos y cementos resinosos y posteriormente reducir la adhesión final.

Cabe destacar que en los ensayos del presente trabajo donde se utilizó EDTA al 19% aplicado frotando con puntas NaviTip se consigue eliminar los residuos microscópicos de cemento y gutapercha, pero el número de túbulos dentinarios abiertos fue menor que cuando se utilizó alcohol yodado y ácido fosfórico.

Esta metodología se vio superada cuando se siguió al tratamiento con EDTA con ácido fosfórico durante 10 segundos colocado y frotado con puntas NaviTip. Pero se incurrió también en mayores tiempos clínicos y costos. En la observación de las microfotografías se puede observar una degradación superficial de la dentina. Lostanau y colaboradores reportaron que obtuvieron resultados aceptables con EDTA al 17% para tratar la superficie dentinaria que recibiera sistemas adhesivos, pero los valores informados corresponden a estudios realizados en dientes bovinos, donde los conductillos dentinarios difieren en un mayor tamaño comparado con los humanos.

Nuestros trabajos realizados con ácidos fuertes como ácido fosfórico al 37% concuerdan con los obtenidos por Ferrari y Uribe Echavarria. Ellos observaron que dichos ácidos disuelven el barro dentinario y diversas sustancias contaminantes al tiempo que abren los túbulos dentinarios y exponen la trama colágena de la dentina intertubular, mejorando los resultados adhesivos, posibilitando a la formación de tags. La diferencia que propone el presente trabajo es que dichos resultados se consiguieron con un tiempo de aplicación de ácido fosfórico al 37% menor a 10 segundos y aplicado con una punta NaviTip en forma activa frotando el ácido contra las paredes del conducto.

Esto implica una importante ventaja intraoperatoria en tiempos clínicos, es decir, la utilización de esta técnica combinada química y mecánicamente nos lleva a una mayor cantidad de túbulos dentinarios abiertos en una menor cantidad de tiempo y pasos operatorios.

Conclusiones:

La técnica que mejor descontaminó la dentina del canal radicular, eliminando restos de cemento, gutapercha y barro dentinario y dejando libre el acceso de los conductivos dentinarios, fue el ácido fosfórico al 37% aplicado y frotado durante 10 segundos con las puntas NaviTip. Cabe mencionar que la utilización de EDTA al 19% rindió buenos resultados cuando se combinó con el ácido fosfórico al 37%.

Figura 1

Figura 2

Las muestras se observaron mediante microscopio electrónico de barrido en la zona superior media y coronal. Posteriormente se procedió a contar mediante una grilla la cantidad de conductillos libres de residuos (barro dentinario, cemento y guatapercha).

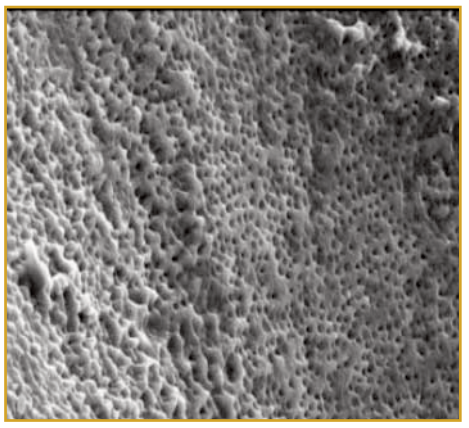

Figura 3
MEB: Paredes del conducto después del acondicionamiento con ácido fosfórico al 37%.



Figura 4

MEB: Paredes del conducto después del acondicionamiento con EDTA al 19% más acido fosfórico al 37%.



Figura 5
MEB: Paredes del conducto después del acondicionamiento con alcohol yodado al 2% más ácido fosfórico al 37%.



Figura 6
MEB: Paredes del conducto después del acondicionamiento con EDTA 19%.

Red Dental**, desde hace más de **24 años informando** sobre el **Mundo de la Odontología**! Contáctenos: **info@red-dental.com

AGRUPADOS

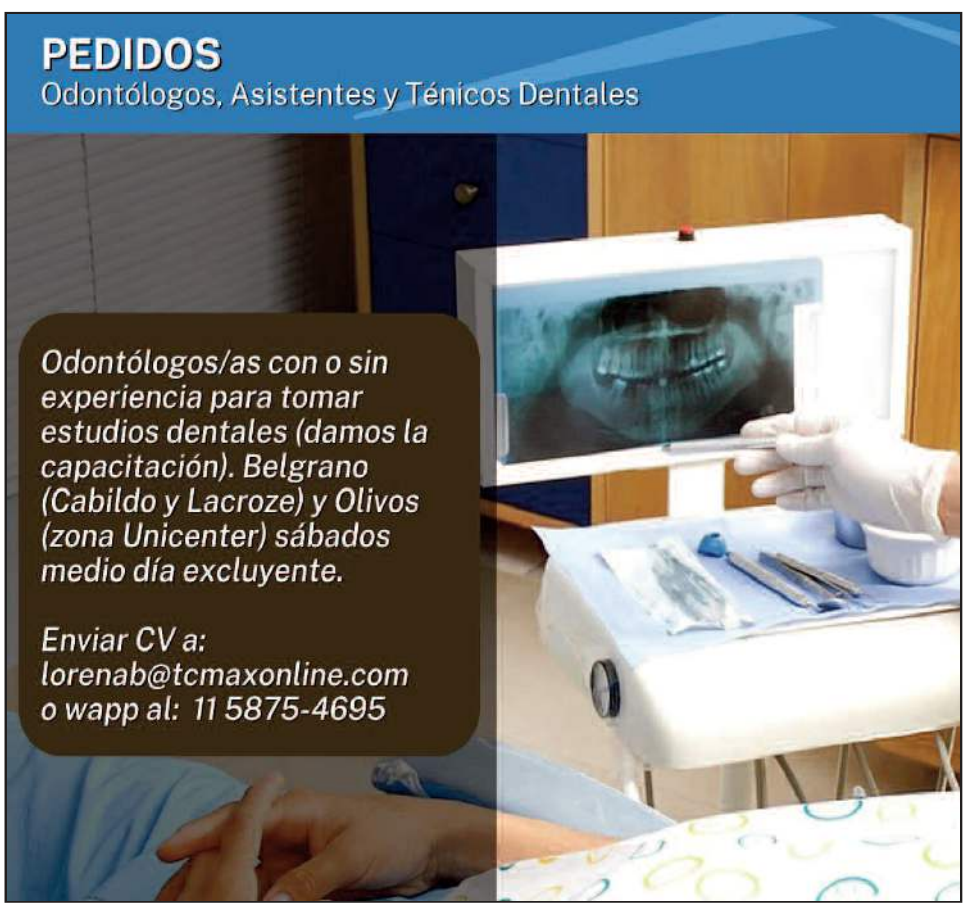

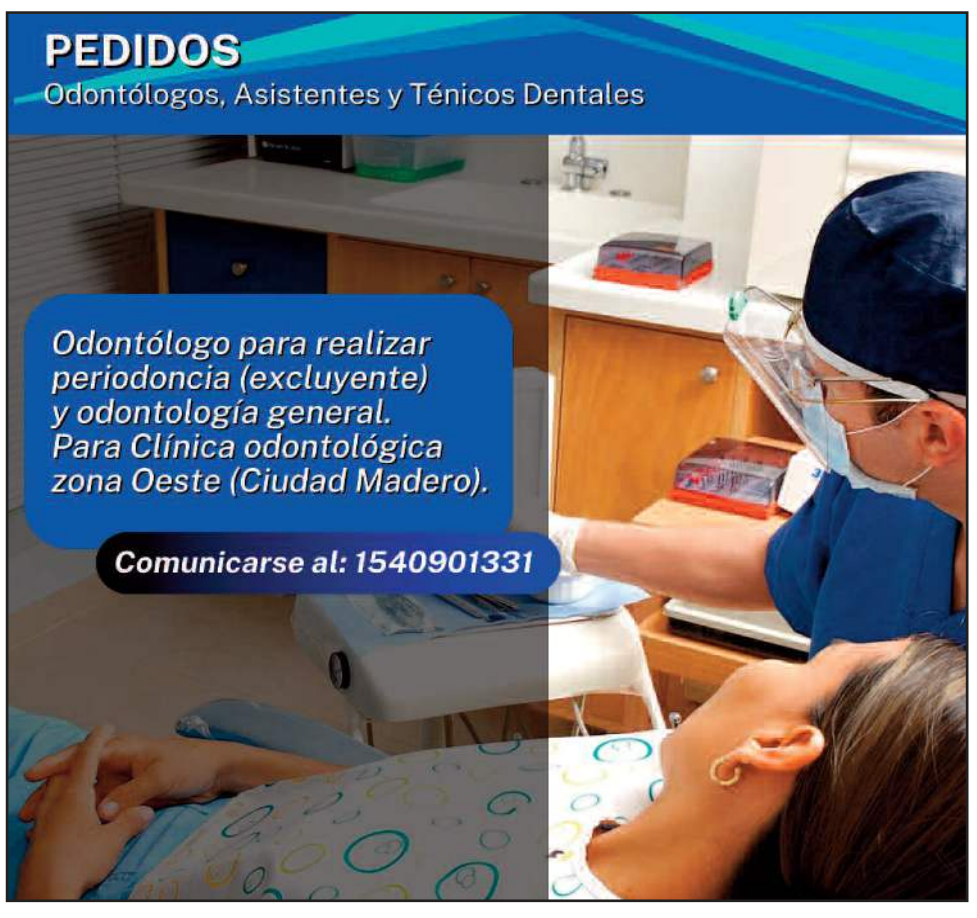

Un equipo de arqueólogos y dentistas ha descubrió el secreto dental de 400 años de antigüedad de la aristócrata de Francia Anne d'Alegre. Según un estudio publicado en la revista internacional "Journal of Archaeological Science: Reports".

En 1988, los restos de Anne d'Alegre, quien falleció en 1619, fueron descubiertos durante una excavación arqueológica en el Chateau de Laval en el noroeste de Francia. El cuerpo fue encontrado encerrado en un ataúd de plomo, lo que contribuyó a la notable conservación tanto de su esqueleto como de sus dientes.

Tras la inspección inicial, los arqueólogos notaron la presencia de una prótesis dental, pero carecían de la tecnología avanzada para descubrir más detalles. Hubo que esperar más de 30 años para beneficiarse de las herramientas de análisis eficaces y revelar finalmente todos sus secretos.

Odontoarqueología

La odontología moderna al servicio de la arqueología

Un equipo de dentistas y arqueólogos usó un escaneo de “Cone Beam”, una técnica radiográfica en 3D, y encontraron la asociación entre la enfermedad periodontal y un tratamiento terapéutico inadecuado y devastador para el paciente: el uso de una prótesis dental de marfil que sustituye a un incisivo, sostenida sobre los dientes vecinos con alambres de oro, así como una ligadura de retención en los premolares.
Evidentemente d'Alegre sufría de enfermedad periodontal, lo que causaba que sus dientes se aflojaran, y usaba alambre de oro para mantenerlos en su lugar. El uso del alambre de oro empeoró la situación ya que requiría ajustes repetidos, desestabilizando los dientes vecinos. Seguramente el objetivo de este tratamiento era limitar las consecuencias funcionales y estéticas de la pérdida dentaria, su uso prolongado así como los múltiples aprietes necesarios, conducían a la inestabilidad de los dientes de soporte vecinos. El edentulismo observado en el lado izquierdo de la mandíbula, combinado con el desgaste dental, indica dicho tratamiento terapéutico y la pérdida permanente de los dientes vecinos, incluido un molar. El trabajo dental de D'Alegre refleja la presión social sobre las mujeres aristocráticas para mantener una apariencia deseable, y su diente artificial hecho de marfil de elefante era un símbolo de estatus de la época. D'Alegre vivió un período turbulento en la historia de Francia, como aristócrata provinciana hugonota, tuvo una vida agitada y llena de acontecimientos durante las guerras de religión francesas. Había nacido en 1565. A la edad de 21 años ya era viuda y madre de un hijo pequeño. Durante la Octava Guerra de Religión, ella y su hijo se vieron obligados a huir de las fuerzas católicas y vieron confiscadas sus propiedades por el ultracatólico Rey Enrique III. Trece años más tarde, cuando recuperó el disfrute de su fortuna, se volvió a casar, esta vez con el gobernador de Normandía. Su hijo finalmente se convirtió al catolicismo y murió en batalla a los 20 años. Enviudó nuevamente con sólo 43 años. Organizadora de reuniones sociales y buscadora de nuevas y lujosas modas, Anne d'Alègre durante el invierno de 1618-19, enfermó y murió en París a los 54 años. Sus restos estuvieron 400 años, junto a los de su hijo, en la capilla del castillo de Laval, y se conservan hoy en el Museo de las Ciencias de Laval.

En el artículo publicado en Journal of Archaeological Science: Reports , arqueólogos y médicos muestran, a partir del estudio de los dientes, las consecuencias funcionales del importante estrés que sufrió Anne d'Alègre durante su vida. Los investigadores ofrecen una nueva perspectiva sobre el dolor y el estrés que atravesó y plantean la hipótesis de que el objetivo del tratamiento era terapéutico, estético y sobre todo social. El estudio muestra la importancia de mantener una apariencia cuidada para las mujeres aristocráticas y las presiones sociales para mostrar siempre dientes perfectos. El estudio de los dientes permite así acceder a parámetros íntimos de la vida de un individuo.

Mueligrama

Definiciones

1) Secreción, expulsada por la boca, proveniente de la cavidad bucal, garganta, traquea, bronquios, mezclada con saliva.
2) Instrumento para separar, destinado a hacer más accesible o ampliar la visibilidad del campo operatorio.
3) Banco de sangre.
4) Relativo al alvéolo.
5) Es el reborde del arco dentario superior sobre el inferior, en sentido horizontal.
6) De contitución o aspecto parecido a la dentina.
7) Cuchillo quirúrgico de hoja fina, corta y puntiaguda provista de uno o dos filos.
8) Los animales que presentan durante su vida más de una dentición.
9) Inflamación aguda, supurada, extensa y progresiva del tejido celular subcutáneo.
10) Dentalgia. Dolor de dientes.

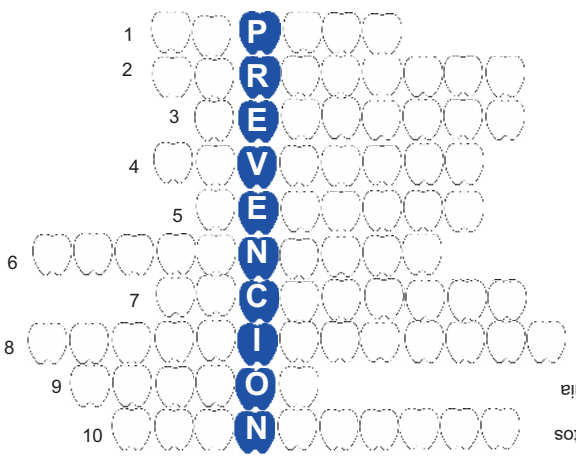

Respuestas

1) Esputo
2) Abrebocas
3) Hemoteca
4) Alvéolar
5) Resalte
6) Dentinoide
7) Escalpelo
8) Polifiodontos
9) Flemón
10) Odontalgia