red-dental.com

El mundo de la Odontología

NOVIEMBRE 2025 - Año XXV - Nº 278 - 10.000 Ejemplares - Distribución gratuita - ISSN 1667-9873 - www.red-dental.com

GNYDM 2025



La "Gran Manzana" se prepara una vez más para transformarse en el epicentro global de la salud bucal. El Greater New York Dental Meeting (GNYDM), considerado uno de los congresos de odontología más grandes e influyentes de los Estados Unidos y el mundo.

Pág. 2

IA y Diagnóstico

La integración de la Inteligencia Artificial, representa un cambio de paradigma en el proceso diagnóstico de la odontología. Lejos de ser una moda, la IA se está consolidando como una herramienta de soporte de decisión clínica (CDSS) que promete aumentar la sensibilidad y especificidad en la detección de patologías orales.

Pág. 3

Networking Dental

En un mercado dental cada vez más competitivo, la excelencia clínica es solo el punto de partida. Hoy, el éxito de una práctica odontológica depende de la capacidad del profesional para dominar la gestión empresarial y el networking estratégico como motores de crecimiento.

Pág. 4

El Escáner Intraoral

La precisión digital llega a la sonrisa. El escáner intraoral se consolida como la pieza fundamental de la nueva odontología, optimizando el trabajo del profesional y generando una importante mejora en la experiencia del paciente.

Pág. 5

Instagram
REDDENTALNEWS

Retratamiento Endodóntico Complejo de Incisivos

Pág. 6

La Saga de la Amalgama

Pág. 8

CIOSP
28 a 31.01.2026
Expo Center Norte - São Paulo/SP
CIOSP

Del 28 de Noviembre al 3 de Diciembre de 2025 en Nueva York

Greater New York Dental Meeting 2025

La "Gran Manzana" se prepara una vez más para transformarse en el epicentro global de la salud bucal. El **Greater New York Dental Meeting (GNYDM)**, considerado uno de los congresos de odontología más grandes e influyentes de los Estados Unidos y el mundo.

Del 28 de noviembre al 3 de diciembre de 2025, el icónico **Centro de Convenciones Jacob K. Javits** abrirá sus puertas a decenas de miles de profesionales que buscan definir el futuro de la práctica dental.

Un Gigante en Cifras: La Exposición Comercial

Lo que distingue al **GNYDM** no es solo su ubicación privilegiada en Manhattan, sino la magnitud de su oferta comercial. Este año, los organizadores han prometido una planta de exhibición masiva que contará con más de 1,600 stands. Para el profesional moderno, esto no es simplemente una oportunidad de compra, sino una ventana a la innovación. Se espera que la "Odontología Digital" sea la protagonista indiscutible del piso de exhibición. Desde escáneres intraorales de última generación hasta soluciones de impresión 3D y software de gestión clínica impulsado por Inteligencia Artificial, el Javits Center se convertirá en un laboratorio en vivo de tecnología aplicada.

Dato Clave:

Los asistentes tendrán acceso directo a fabricantes y desarrolladores, permitiendo una interacción "hands-on" (práctica) con las herramientas que están redefiniendo los tratamientos mínimamente invasivos.

Excelencia Académica: Más allá de los negocios

Si bien la exposición comercial es el motor económico del evento, el programa educativo es su corazón intelectual. El **GNYDM 2025** ha curado un programa riguroso con más de 350 conferencias y talleres.

El comité organizador ha puesto especial énfasis en un enfoque multidisciplinario. Los asistentes podrán navegar por itinerarios educativos que cubren las áreas más críticas de la práctica actual:

- ***Implantología:*** Desde la planificación quirúrgica digital hasta la regeneración ósea.
- ***Ortodoncia:*** Con un fuerte enfoque en alineadores invisibles y biomecánica acelerada.
- ***Pediatría:*** Abordando el manejo conductual y las nuevas patologías en pacientes jóvenes.
- ***Estética y Restauradora:*** Nuevos materiales y técnicas de adhesión.

¿Por qué asistir en 2025?

En un entorno donde la teleodontología y la automatización avanzan a pasos agigantados, el contacto humano y el networking presencial cobran un valor incalculable. El **GNYDM** ofrece una plataforma única para conectar con líderes de opinión, intercambiar experiencias clínicas con colegas de los cinco continentes y actualizarse en un solo lugar.

Además, las fechas (finales de noviembre y principios de diciembre) coinciden con el inicio de la temporada festiva en Nueva York, ofreciendo un atractivo turístico innegable para los profesionales internacionales que deseen combinar negocios con placer.

Para más información:

Greater New York Dental Meeting
Tel.: (212) 398-6922
E-mail: info@gnydm.com
web: gnydm.com

IA en el Consultorio

IA y Diagnóstico en Odontología

La integración de la Inteligencia Artificial (IA), específicamente a través del Machine Learning y el Deep Learning, representa un cambio de paradigma en el proceso diagnóstico de la odontología. Lejos de ser una moda, la IA se está consolidando como una herramienta de soporte de decisión clínica (CDSS) que promete aumentar la sensibilidad y especificidad en la detección de patologías orales, especialmente aquellas que cursan con manifestaciones sutiles en etapas tempranas.

Aumento de la Sensibilidad en Detección de Caries y Lesiones Periapicales

Uno de los campos de aplicación más estudiados es la radiología. La interpretación visual de radiografías bidimensionales y tomografías (CBCT) presenta inherentemente una variabilidad inter e intraobservador significativa. Aquí es donde los modelos de Deep Learning, particularmente las Redes Neuronales Convolucionales (CNN), demuestran una ventaja distintiva.

En la detección de caries, diversos estudios han demostrado que los algoritmos de IA pueden superar la precisión de los odontólogos generales y, en algunos casos, igualar la de especialistas con más experiencia. Al ser entrenados con vastos conjuntos de datos etiquetados, estos sistemas identifican los cambios de densidad mineral y la desmineralización incipiente en áreas de difícil visualización, como la zona proximal o bajo restauraciones. Un estudio publicado en el Journal of Dental Research (2022) halló que un modelo de CNN logró una sensibilidad del 93% en la identificación de caries clase II, superando el 85% de media de los clínicos participantes, al tiempo que reducía las tasas de falsos positivos y negativos. De manera similar, la detección de lesiones periapicales crónicas a menudo se complica por la superposición anatómica o la etapa temprana de la osteólisis. La IA analiza los patrones de textura ósea y las variaciones de grises, detectando lesiones en la CBCT con una precocidad que permite intervenciones endodónticas menos extensas y más exitosas, mejorando el pronóstico a largo plazo.

Cuantificación y Clasificación de la Enfermedad Periodontal

El diagnóstico de la enfermedad periodontal requiere la medición precisa de la pérdida de hueso alveolar y la identificación de defectos óseos. Tradicionalmente, esto se basa en la radiografía periapical o panorámica, y el sondaje.
La IA ha sido implementada para automatizar y estandarizar la medición de la relación corona-raíz y los niveles de inserción clínica. Los algoritmos pueden trazar automáticamente la línea cemento-esmalte (LCE) y el nivel óseo, proporcionando mediciones milimétricas que son consistentes en el tiempo. Esta automatización es vital para el seguimiento longitudinal de pacientes periodontales.

Más allá de la cuantificación, la IA puede contribuir a la clasificación de la enfermedad bajo los nuevos staging y grading de la AAP/EFP. Al procesar simultáneamente datos radiográficos y factores de riesgo del paciente (tabaquismo, diabetes), el sistema puede asistir al profesional en la asignación del stage y grade correctos, facilitando un plan de tratamiento individualizado y basado en el riesgo.

El Marco Ético y la Responsabilidad Clínica

Es fundamental que la comunidad odontológica entienda que la IA opera como un Asistente de Decisión Clínica, no como un tomador de decisiones autónomo. La validez de las predicciones de la IA está directamente vinculada a la calidad y diversidad de los datos con los que fue entrenada. Los sesgos inherentes en los datos de entrenamiento pueden llevar a resultados inexactos en poblaciones o grupos de pacientes subrepresentados (el llamado "sesgo algorítmico"). La responsabilidad legal y ética del diagnóstico final recae siempre en el odontólogo.

La adopción responsable de esta tecnología exige que los profesionales:

Comprender la Metodología: Tener un conocimiento básico del funcionamiento del algoritmo (su precisión, sensibilidad y limitaciones).

Validar los Resultados: Utilizar la información de la IA como una guía, cotejándola con el examen clínico, la historia del paciente y su propia experticia.

Garantizar la Privacidad: Asegurar que los datos clínicos utilizados para el entrenamiento y la aplicación de los modelos cumplan con las estrictas normativas de protección de datos.

La implementación exitosa de la IA depende de la formación continua, la comprensión crítica de sus resultados y un enfoque ético que priorice la seguridad y el bienestar del paciente. Sentando las bases para una odontología más precisa, predictiva y personalizada.

APROVECHÁ EL COMBO TISSUM® Biomateriales

Agregá colágeno
y evolucioná tus regeneraciones



- Favorecen el proceso de regeneración
- Aumentan el volumen de relleno
- Facilitan la preparación de la mezcla
- Generan hemostasia

Con la compra de 1 caja de Hidroxiapatita BOS-HA Evolution de 0,25 g, se entregará sin cargo 1 caja de Hebras de Colágeno SUS-MEM de 0,25 ml. Con la compra de 1 caja de Hidroxiapatita BOS-HA Evolution de 0,5 g, se entregará sin cargo 1 caja de Hebras de Colágeno SUS-MEM de 0,5 ml. Con la compra de 1 caja de Hidroxiapatita BOS-HA Evolution de 1 g, se entregará sin cargo 1 caja de Hebras de Colágeno SUS-MEM de 1 ml. Promoción válida para todo el territorio argentino hasta agotar stock de 500 unidades.

comercial@tissum.com.ar | 0800 345 7733 | www.tissum.com.ar

Marketing

Más allá del Sillón: La Importancia del Networking Estratégico para el Odontólogo Moderno

En el panorama actual de la salud, ser un excelente clínico ya no es suficiente. El profesional de la odontología, al igual que cualquier líder de negocio, debe dominar la gestión, la actualización constante y, fundamentalmente, el arte de construir y mantener relaciones. Es aquí donde el ***Networking Estratégico*** se convierte en la herramienta silenciosa, pero más poderosa, para asegurar la longevidad y el crecimiento de su práctica.

¿Qué es el Networking Odontológico y Por Qué nos Toca la Puerta?

El networking es a menudo malinterpretado como un mero intercambio de tarjetas de presentación. En realidad, es el proceso intencional de establecer y cultivar una red de contactos mutuamente beneficiosos. Para el odontólogo, esto significa crear un ecosistema de apoyo profesional que va más allá de sus colegas directos:

Colegas y Especialistas: Otros odontólogos, periodoncistas, ortodoncistas, etc., para interconsultas y referencias de pacientes.

Proveedores y Distribuidores: Relaciones sólidas para acceder a tecnología de punta y mejores precios en insumos (por ejemplo, esa oferta de IA en odontología que optimiza diagnósticos).
Otros Profesionales de la Salud: Médicos de cabecera, nutricionistas o fisioterapeutas, que pueden identificar y referir problemas orales sistémicos.

Líderes de Opinión y Académicos: Para mantenerse al día con las últimas investigaciones y técnicas.

Su importancia radica en que mitiga el aislamiento profesional y genera un flujo constante de valor. Un odontólogo conectado no solo tiene una vía para derivar casos complejos (garantizando el mejor cuidado al paciente), sino que también recibe referencias de vuelta, expande su conocimiento clínico y se posiciona como un referente confiable en su comunidad.

La Receta del Éxito: Tres Claves para un Networking Efectivo

Si bien muchos profesionales lo practican de forma pasiva, la clave está en la

estrategia. Para llevarlo a cabo con éxito, el odontólogo debe seguir tres principios fundamentales:

1. Definir el Propósito y Segmentar su Red

Antes de participar en un evento, pregúntese: ¿Qué busco obtener y, más importante, qué puedo ofrecer?

Identifique Nichos: ¿Necesita mejorar la derivación de casos de cirugía maxilofacial? Su objetivo será conectar con cirujanos específicos.

Sea un Dador de Valor: El networking no es pedir; es dar. Comparta artículos relevantes, recomiende a un colega para un curso o felicite un logro. La reciprocidad es la moneda de cambio más valiosa.

2. Aprovechar Canales Duales: Presencial y Digital

La era digital ha expandido exponencialmente nuestras posibilidades de conexión:

El Poder de lo Presencial: Congresos y Jornadas: No se limite a las charlas. Participe activamente en los coffees breaks y stands. La conversación informal es donde se forjan las alianzas más genuinas.

Círculos de Estudio: Organizar o unirse a pequeños grupos de discusión de casos clínicos fortalece la confianza y la calidad de las derivaciones.

Dominio Digital (El Nuevo Consultorio): LinkedIn Profesional: Es su currículum y su plataforma de conexión B2B (Business-to-Business). Comparta contenido de valor (casos de éxito, avances tecnológicos) para atraer a otros profesionales.

Grupos de WhatsApp/Telegram: Participe en grupos profesionales con normas claras, ofreciendo soluciones o perspectivas, no solo haciendo preguntas.

3. La Estrategia del Seguimiento ("Manteniendo" la Relación)

El error más común es no dar seguimiento. Una tarjeta de presentación sin una acción posterior es papel muerto.

Aportar Valor Inmediato: Después de una conexión, envíe un correo o un mensaje corto haciendo referencia a algo específico que conversaron, adjuntando quizás ese artículo que mencionó.

La Regla del Toque Periódico: No espere a necesitar un favor para contactar. Un simple "Hola, ¿cómo te va con ese nuevo equipamiento?" cada tres o seis meses mantiene la relación viva y profesional.

Invertir en Relaciones es Invertir en la Práctica

El networking estratégico no es un accesorio, sino un pilar central de la gestión moderna de su consulta. Cuando usted invierte tiempo en nutrir estas relaciones, está invirtiendo en su propia reputación, en la calidad de atención que puede ofrecer a sus pacientes y, en última instancia, en un futuro profesional más estable y próspero.

Deje de verlo como una obligación y comience a verlo como la expansión más valiosa de su consultorio: una red de expertos comprometidos con el éxito mutuo y, sobre todo, con la salud bucal de la sociedad.

Seguinos
En nuestro canal de whatsapp
RED DENTAL NEWS

Ariel Gonzalez
Laboratorio Dental
11 5605-0178
jardent@fibertel.com.ar
Desde 1982 brindando soluciones
Más 30 años avalan nuestro servicio
Responsabilidad en la entrega
Prótesis sobre implantes, híbridas, férulas y coronas roscadas, colados uclas, barras con bola y todo tipo de estructuras que brinden una solución
Coronas y Carillas de Porcelana libre de metal E-Max
Incrustaciones SR Chromasit
Zirconio
Pernos ceramizdos
Ortodoncia
Prótesis Deflex, cromo flex
Prótesis Fija
Prótesis Removible
Pida nuestra lista de precio por mail o se la enviamos por correo
Envios a todo el Pais
Recuerde...
De un problema a una solución hay un paso... llámenos
Venta de implantes e insumos para los mismo consultar precio 011 1556050178

Tecnología

El Escáner Intraoral: La Puerta de Acceso al Flujo Digital y la Odontología 4.0

La Odontología, una disciplina históricamente anclada en el rigor manual, se encuentra en plena metamorfosis digital. En este nuevo ecosistema, el **Escáner Intraoral (EIO)** se ha consolidado como la pieza central, el punto de partida ineludible para cualquier profesional que aspire a la excelencia, la eficiencia y la máxima precisión. Dejar atrás la era del alginato y la silicona no es solo una moda, sino una redefinición de los estándares clínicos y de gestión.

Análisis: Precisión, Eficiencia y Experiencia del Paciente

El valor del EIO trasciende la mera comodidad. Su justificación profesional reside en tres pilares fundamentales:

1. Rigor Milimétrico y Consistencia de Datos

El escaneo óptico captura la geometría de la arcada dental y los tejidos blandos con una precisión que oscila entre los 5 y 20 micrones, superando la fidelidad y consistencia de los materiales de impresión tradicionales. Estos, a menudo, sufren de distorsiones por manipulación, temperatura o tiempo de fraguado.

El EIO genera un archivo digital (típicamente formato STL) que es reproducible y transferible instantáneamente. Esta estandarización del dato de entrada es vital para todo el flujo de trabajo subsecuente, incluyendo la planificación de implantes, el diseño CAD/CAM de restauraciones y la fabricación de alineadores invisibles. La eliminación de los modelos de yeso reduce los errores de laboratorio y mejora la comunicación entre la clínica y el técnico.

2. Eficiencia y Rentabilidad Operacional

La velocidad de un flujo de trabajo digital impacta directamente en la rentabilidad. Un escaneo toma minutos, mientras que la toma y envío de impresiones físicas requiere tiempo de sillón, material consumible y costos de mensajería.
Al digitalizar el proceso, el odontólogo reduce el rework (repetición de trabajos) causado por impresiones defectuosas, minimizando el tiempo de espera y el costo total del tratamiento. Esta eficiencia es especialmente notoria en los tratamientos de alta complejidad o en los casos que requieren múltiples repeticiones de la toma de datos.

3. Mejora Radical de la Experiencia del Paciente

Para el paciente, el EIO representa un avance en comodidad y confianza. La eliminación de las cubetas de impresión y del material viscoso erradica el reflejo nauseoso, una de las mayores fuentes de ansiedad en el consultorio. Además, la visualización inmediata del escaneo en la pantalla facilita el diagnóstico y la explicación del plan de tratamiento, incrementando la comprensión y la aceptación por parte del paciente.

Novedades y Tendencias: La Fusión con la Inteligencia Artificial

Las últimas generaciones de escáneres están trascendiendo la mera captura de forma, convirtiéndose en herramientas de diagnóstico híbridas:

I***ntegración de Inteligencia Artificial (IA):*** Los softwares modernos de EIO utilizan algoritmos de IA para filtrar y auto-eliminar artefactos indeseados en tiempo real (como la lengua, la mejilla o el exceso de saliva). Esto simplifica la operación, reduce los tiempos de post-procesamiento y mejora la precisión del stitching (la unión de los múltiples fotogramas para formar el modelo 3D completo). Esta capacidad se alinea perfectamente con la oferta de IA en odontología que busca optimizar cada etapa clínica.

Funcionalidad Diagnóstica: Algunos modelos de vanguardia han incorporado tecnología de fluorescencia o cromatografía que no solo captura la forma, sino que también detecta áreas de desmineralización o caries incipientes que no son visibles clínicamente, convirtiendo el escáner en una herramienta de prevención activa.

Arquitectura Abierta y Portabilidad: La tendencia es clara: los sistemas propietarios (cerrados) están cediendo terreno a la arquitectura abierta (archivos STL/PLY), permitiendo a los profesionales utilizar sus datos con cualquier software de diseño o laboratorio. Además, los wands (puntas) son cada vez más pequeños, ligeros y se conectan directamente a laptops o tablets, maximizando la portabilidad.

Desafío Estratégico

El costo inicial de un EIO sigue siendo una barrera, pero el profesional debe verlo como una inversión de capital que define la modernidad de su marca personal y su consultorio. En un mercado competitivo, la adopción del flujo digital ya no es un diferenciador, sino una necesidad operativa que garantiza la atención de precisión que el paciente del siglo XXI espera.

El legado de la odontología científica, inaugurado por figuras como **Greene V. Black** (1836–1915), exige que la profesión se apoye en la tecnología para alcanzar niveles de exactitud inéditos.

Caso Clínico

Retratamiento Endodóntico Complejo de Incisivos Superiores con Tornillos Intraradiculares Tipo Dentatus: Reporte de Caso y Reflexiones Clínicas, Colocación de postes de fibra anatomizados, Parte 2

Autores:

Equipo docente de la Asignatura Endodoncia B, dirigido por la Prof. Dra. Georgina Santangelo.
Facultad de Odontología de la Universidad Nacional de la Plata.

Resumen

Este artículo presenta la segunda parte del abordaje clínico de un caso complejo de retratamiento endodóntico en incisivos superiores previamente tratados con tornillos intrarradiculares metálicos. En esta etapa, se llevó a cabo la restauración postendodóntica mediante la colocación de postes de fibra de vidrio anatomizados, aplicación de técnica adhesiva y cementación con resina dual, seguida de una reconstrucción provisional con resina compuesta de alta estética y funcionalidad. Se detalla el protocolo clínico implementado, comenzando con la desobturación parcial de los conductos, determinación precisa de la longitud de trabajo para los postes, y la importancia del efecto ferrule como requisito biomecánico fundamental para el éxito restaurador a largo plazo.
Se describen los pasos para la anatomización de los postes, desde la desinfección y aplicación de silano hasta el modelado con resina compuesta fotopolimerizable, utilizando glicerina en el conducto como medio separador. Se justifica el uso de adhesivos universales y el protocolo de polimerización progresiva para minimizar la contracción del composite. Se realiza la cementación con sistema de resina dual (DuoLink - Bisco) seguida de una reconstrucción mediante técnicas estratificadas con composite de alta opacidad, logrando estabilidad funcional y estética. Finalmente, se discute la posibilidad de considerar estas restauraciones como definitivas debido a la calidad del sellado, adaptación marginal y configuración anatómica lograda, destacando la mejora en la salud bucal y autoestima de la paciente.

Desarrollo del caso clínico

Una semana después del retiro de los tornillos intrarradiculares tipo Dentatus, la paciente regresó a la Cátedra de Endodoncia B, de la FOLP, donde había sido originalmente derivada. Al examen clínico se observó un oscurecimiento de ambas piezas dentarias tratadas (fig1-2), atribuible a la oxidación de los tornillos metálicos, cuyo contenido férrico pigmentó de manera irreversible la dentina. Frente a esta situación, se realizó una toma tentativa del color en los dientes vecinos, con fines exclusivamente referenciales, ya que la restauración prevista tendría carácter transitorio hasta la rehabilitación protética definitiva con coronas cerámicas, planificada para seis meses más adelante.
Con el campo operatorio debidamente aislado mediante técnica de aislamiento absoluto, se retiró el blindaje provisorio (Fig.3-4), y se procedió a la desobturación parcial con fresa de Gattes de los conductos radiculares y conformación con fresas de largo (fig.5). Se estableció una longitud de desobturación de 15 mm, tratando de preservar la mayor cantidad de tejido sano y garantizar un anclaje adecuado, teniendo en cuenta que teníamos un remanente dentario compuesto por dentina y esmalte de calidad comprometida.(fig. 6-7-8)
En este caso, se observaba un remanente coronario de aproximadamente tres cuartas partes, aunque con dentina de baja calidad estructural. La presencia de un ferrule adecuado (entendido como al menos 2 mm de tejido dentario sano, circunferencial, por encima del margen de la preparación) es un factor ampliamente respaldado por la literatura para mejorar la resistencia a la fractura de dientes restaurados y para distribuir las fuerzas masticatorias de forma favorable sobre la raíz remanente (López-Garre et al., 2020)(Fig.9).
Se seleccionaron postes de fibra de vidrio Reforpost n°3 (Angelus), reconocidos por su módulo de elasticidad similar al de la dentina, capacidad de transmisión de luz y buena resistencia a la fractura. Dado que no se logró una adaptación pasiva por fricción dentro del conducto, se procedió a la anatomización individual de cada poste.
El protocolo de anatomización se inició con la limpieza de los postes con alcohol, seguido de la aplicación de Silano (Tedequim) (Fig.11), un agente de unión que mejora la adhesión química entre la fibra de vidrio y la resina compuesta. Aunque no siempre se incluye en todos los protocolos clínicos, diversos estudios respaldan su uso para mejorar la resistencia de unión (Monticelli et al., 2006).
Posteriormente, se aplicó un adhesivo de quinta generación (Single Bond 2, 3M)(Fig.12) sobre la superficie del poste, que fue fotopolimerizado con luz halógena durante 20 segundos. Dentro del conducto, previamente irrigado con solución fisiológica y secado suavemente, se colocó glicerina como medio separador. Este paso evitó que el composite se adhiera a las paredes durante la conformación del poste. La glicerina, además de ser biocompatible, se elimina fácilmente con agua o alcohol y no deja residuos que puedan interferir con la adhesión posterior (Bohaty et al. 2013).
Se utilizó como material de conformación el composite Spectra Smart (Dentsply Sirona), guiándose por la marca vestibular previamente realizada con lápiz. Se realizó un primer fotocurado in situ durante 15 segundos, seguido de una polimerización extraoral adicional de 10 segundos (fig.16) Este procedimiento se repitió sucesivamente, teniendo en cuenta la contracción de polimerización que puede comprometer la adaptación marginal y generar tensiones internas en la estructura restauradora (Ilie & Hickel, 2011).
Una vez completada la anatomización (Fig14-15), los postes fueron nuevamente lavados con alcohol para eliminar cualquier resto de glicerina, y se reaplicó adhesivo sobre su superficie. Paralelamente, los conductos fueron lavados con agua destilada y luego inundados con EDTA al 18% (Dickinson) durante un minuto, a fin de eliminar la capa de glicerina, de barro dentinario y favorecer la penetración del adhesivo.
Se realizó grabado ácido total con ácido fosfórico al 37% durante 10 segundos tanto en la entrada del conducto radicular como en remanente coronario. Se enjuagó con abundante agua y se secó sin desecar. A continuación, se aplicó Single Bond 2 en dos fases: una primera capa actuando como primer, con frotado activo durante 20 segundos con microbrush, para permitir la infiltración en los túbulos dentinarios, y una segunda capa como adhesivo, que fue fotopolimerizada durante 15 segundos.(Fig. 17-18)
Con el fin de mejorar la conversión del adhesivo en profundidad, se introdujo un poste seco de marca Azdent como transmisor de luz dentro del conducto, realizando movimientos de entrada y salida para maximizar la llegada de la luz a las zonas más apicales, donde la polimerización es menos efectiva (Cecchin et al., 2011).Se coloc adhesivo al poste de fibra y se lo polimerizó. (fig. 20)
Se aplicó el cemento resinoso dual DuoLink (Bisco) dentro del conducto radicular mediante una cánula intracanal especialmente diseñada para tal fin. (fig.21-22) A continuación, se insertaron los postes en su posición previamente marcada (fig.10-11). Tras su colocación, se esperó aproximadamente un minuto antes de iniciar la fotopolimerización, permitiendo que comenzara la reacción química del cemento(Fig.23-24). Esta espera inicial favorece una mejor adaptación del material a las paredes del conducto y ayuda a reducir la contracción de polimerización. Transcurrido ese tiempo, se procedió a la fotopolimerización durante un minuto por cada lado, repitiendo el ciclo en tres ocasiones consecutivas para asegurar una adecuada conversión del cemento en profundidad.

Reconstrucción coronaria y consideraciones estéticas

Una vez finalizado el protocolo de cementación de los postes anatomizados, se procedió a la reconstrucción coronaria de ambas piezas dentarias utilizando resina compuesta mediante técnica estratificada. Dado que la dentina interna se encontraba pigmentada debido a la oxidación de los tornillos metálicos tipo Dentatus previamente retirados, se seleccionó un composite de alta opacidad (A2O- Spectra Smart Dentsply Sirona), para conformar el núcleo y enmascarar eficazmente las alteraciones cromáticas presentes.(Fig. 25-26-27)
La aplicación del material se realizó por capas sucesivas de menos de 2 mm de espesor, tal como recomiendan Ilie y Hickel (2011), con el objetivo de minimizar la contracción de polimerización y las tensiones internas asociadas. Esta técnica permite una mejor adaptación marginal y reduce el riesgo de formación de microfiltraciones, que podrían comprometer la adhesión a largo plazo (Braga y Ferracane, 2004).
En la capa superficial se utilizó un color A2 de esmalte (Spectra Smart Dentsply Sirona), seleccionado para darle algo de translucidez y tratar de mimetizar con los tejidos dentarios remanentes. La utilización de una matriz de acetato combinada con cuñas de madera permitió definir correctamente las paredes proximales y reconstruir de manera anatómica los puntos de contacto interdentales, restaurando así la forma y función originales. (Fig. 27-28)
A pesar de tratarse de una restauración de carácter transitorio, se emplearon materiales y técnicas clínicas equivalentes a los utilizados en tratamientos definitivos. Por esta razón, en múltiples contextos clínicos y académicos, reconstrucciones de estas características pueden ser consideradas soluciones restauradoras definitivas, siempre que se logre un adecuado sellado periférico, contorno anatómico, control oclusal y estética armónica (Opdam et al., 2007; Demarco et al., 2012).(Fig.29-30-31-32-33-34)
Finalmente, se realizó el control oclusal y un pulido exhaustivo de las superficies restauradas, lo que contribuyó a mejorar la longevidad clínica y la estabilidad cromática del material restaurador, ade-

más de favorecer la aceptación estética por parte de la paciente.
(Fig. 35-36-37-38)

Discusión

La rehabilitación de dientes tratados endodónticamente mediante postes de fibra de vidrio ha demostrado ser una alternativa efectiva y conservadora frente a otros tipos de sistemas intrarradiculares, gracias a su compatibilidad mecánica con la dentina y su desempeño estético. No obstante, para lograr un resultado clínico exitoso y duradero, es fundamental considerar no sólo los materiales empleados, sino también los protocolos operatorios y los factores biomecánicos que intervienen durante el tratamiento.
Uno de los aspectos clave en el éxito de una restauración con poste radicular es la adaptación del poste al conducto, idealmente logrando una adaptación pasiva con mínima fricción, lo cual facilita su inserción sin generar tensiones. Sin embargo, una fricción controlada entre el poste y las paredes del conducto puede ser beneficiosa, ya que aumenta la estabilidad mecánica primaria y favorece la adhesión del sistema cementante, al reducir los espacios que podrían llenarse de burbujas o residuos (Grandini et al., 2005). Esta adaptación íntima permite una mejor transmisión de las fuerzas funcionales y minimiza los riesgos de micromovimientos que podrían comprometer la adhesión a largo plazo (Morgano & Brackett, 1999).
En el caso presentado, ante la ausencia de una fricción inicial suficiente, se decidió anatomizar los postes con composite para lograr una adaptación precisa al conducto radicular. Esta técnica mejora la distribución de tensiones y reduce la capa de cemento, lo cual se ha asociado a una mayor resistencia adhesiva y mejor comportamiento biomecánico del conjunto restaurador (Bitter et al., 2014). Estudios recientes también destacan que la anatomización contribuye a disminuir la formación de vacíos dentro del sistema adhesivo, que podrían actuar como focos de falla adhesiva o filtración marginal (Alshali et al., 2020).
La elección del adhesivo universal (Single Bond 2) y del cemento dual (Duo-Link) está respaldada por la literatura, que señala que los sistemas duales permiten una polimerización efectiva incluso en zonas profundas donde la luz no alcanza completamente, mientras que los adhesivos de quinta generación ofrecen una combinación adecuada de hidrofobicidad y resistencia de unión (Perdigão et al., 2015).

Asimismo, el uso de glicerina como medio separador durante la anatomización permitió evitar la adhesión prematura del composite a las paredes del conducto y su remoción sin dejar residuos, optimizando así las condiciones para el cementado definitivo. Esta práctica ha sido descrita en la literatura como una estrategia efectiva y sencilla para preservar la limpieza del conducto y facilitar el manejo clínico (Zorzin et al., 2016).

Por otra parte, el fenómeno de contracción de polimerización del composite, mitigado mediante la técnica de aplicación en capas delgadas, es una preocupación constante en restauraciones adhesivas. Ilie y Hickel (2011) y Braga & Ferracane (2004) coinciden en que la estratificación reduce el estrés interno del material y mejora la adaptación marginal, factores decisivos para el éxito clínico.

Finalmente, la estética y funcionalidad logradas, incluso en una restauración considerada transitoria, refuerzan el valor de aplicar protocolos restauradores rigurosos aun en tratamientos intermedios. Esto demuestra cómo la planificación detallada, el respeto por los principios adhesivos y el uso de materiales modernos permiten alcanzar rehabilitaciones altamente satisfactorias para el paciente, incluso en condiciones clínicas adversas.

Conclusión

La restauración de dientes endodonciados con postes de fibra de vidrio anatomizados constituye una solución predecible, funcional y estética cuando se aplica con un protocolo clínico riguroso y criterios biomecánicos adecuados. En el presente caso, el éxito del procedimiento radicó en la integración de múltiples factores: una correcta selección de materiales, un manejo cuidadoso de los tejidos dentarios remanentes, y la implementación de técnicas adhesivas actuales sustentadas en la evidencia científica.

La anatomización de los postes permitió una adaptación íntima al conducto radicular, reduciendo la capa de cemento y mejorando la estabilidad del conjunto restaurador. El uso de glicerina como separador, la estratificación cuidadosa del composite, y la activación progresiva de la fotopolimerización fueron decisiones clínicas que reflejan la importancia del conocimiento técnico y científico en cada etapa del tratamiento. Asimismo, la consideración del efecto Ferrule, aportó un soporte clave para la longevidad biomecánica de la restauración. Aunque la reconstrucción fue planteada como transitoria, la calidad del sellado, el ajuste marginal y la morfología lograda podrían permitir considerarla, en ciertas circunstancias, como una restauración definitiva. Este abordaje evidencia cómo la planificación interdisciplinaria y la aplicación de protocolos de excelencia no sólo restauran estructuras dentarias, sino que también impactan positivamente en la autoestima y calidad de vida del paciente.

Finalmente, el presente caso resalta la importancia de formar clínicos capacitados en restauraciones adhesivas postendodónticas, capaces de integrar fundamentos biomecánicos, adhesión, materiales avanzados y juicio clínico en favor de una odontología mínimamente invasiva y duradera.

AGRUPADOS

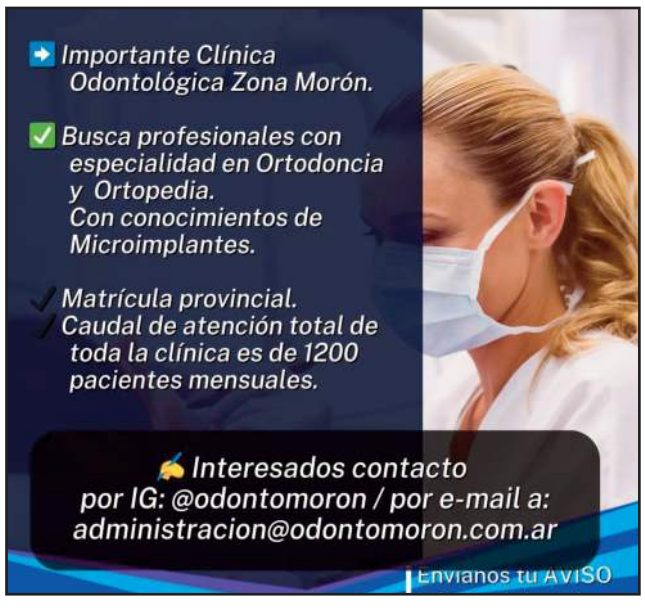

red-dental.com

La Saga de la Amalgama

La amalgama de plata, una aleación de mercurio, plata, estaño y cobre, ha sido, indiscutiblemente, el material de restauración más utilizado en la historia de la Odontología. Su durabilidad, facilidad de manipulación y bajo costo la convirtieron en el estándar de oro durante más de 150 años. Sin embargo, su historia no es de aceptación pacífica, sino una saga compleja marcada por el conflicto clínico, la guerra regulatoria y, finalmente, su paulatino ocaso estratégico.

Génesis y la "Guerra de la Amalgama"

Aunque sus orígenes se remontan a la China de la dinastía Tang (alrededor del 659 d.C.), donde se utilizaba una forma temprana de "pasta de plata" compuesta por mercurio, plata y zinc para obturar dientes, el material desapareció de la práctica durante siglos. Fue en el siglo XIX cuando la amalgama irrumpió con fuerza en la práctica occidental, desatando una controversia que hoy conocemos como la "Guerra de la Amalgama". El paso fundamental para esto lo dio el dentista francés Auguste Taveau quien, en 1816 en París, fue pionero al desarrollar y documentar una mezcla funcional de monedas de plata trituradas con mercurio. Su invención revitalizó el uso del material en Europa, y fue finalmente introducida en Estados Unidos en 1833 por los hermanos Crawcour, dentistas itinerantes de origen francés. El material fue inicialmente visto con escepticismo, principalmente por la American Society of Dental Surgeons (ASDS), que en 1840 la declaró una práctica fraudulenta debido al potencial tóxico del mercurio. La ASDS incluso obligó a sus miembros a firmar promesas de no uso. No obstante, la amalgama era más asequible y más fácil de colocar que las complejas restauraciones de oro cohesionado, ganando rápidamente adeptos, especialmente en áreas rurales y entre dentistas que atendían a poblaciones de bajos recursos. La rigidez de la ASDS, incapaz de detener su uso popular, llevó a su disolución en 1856, sentando las bases para una nueva era de organizaciones profesionales, siendo reemplazada por la American Dental Convention (ADC) y, más tarde, por la Asociación Dental Americana (ADA) en 1859 que, a regañadientes, tuvieron que aceptar la amalgama mientras se enfocaban en mejorar su formulación.

El Material de Elección y la Edad de Oro Clínica

A finales del siglo XIX y a lo largo del XX, la amalgama se consolidó como el material preferido. Figuras como Greene Vardiman Black (G.V. Black) perfeccionaron su formulación y, crucialmente, establecieron los principios de la preparación cavitaria que regirían la Odontología Restauradora durante décadas: las famosas extensiones por prevención. La amalgama ofrecía excelentes propiedades mecánicas, resistencia a la compresión y una longevidad que pocos materiales podían igualar.

A pesar de su éxito clínico, el estigma del mercurio persistió. Las controversias se reavivaron periódicamente con estudios que vinculaban la liberación de vapores de mercurio con posibles efectos neurotóxicos o enfermedades sistémicas, aunque la evidencia científica contundente y concluyente sobre sus efectos adversos a dosis clínicas se mantuvo, y se mantiene, débil en la mayoría de los casos.

La Transición del Siglo XXI y el Convenio de Minamata

El verdadero cambio de paradigma llegó impulsado por dos factores interrelacionados: la estética y la regulación ambiental.

1. Avance Estético: El desarrollo y perfeccionamiento de los sistemas de resinas compuestas, con una resistencia y adhesión significativamente mejoradas, ofrecieron una alternativa viable y estéticamente superior. El paciente moderno ya no solo demanda función, sino también mimetismo dental.

2.Imperativo Ambiental: La amalgama pasó de ser un problema de salud pública a un desafío de gestión de residuos. La preocupación por la liberación de mercurio en el medio ambiente a través de la eliminación inadecuada de los desechos dentales y las aguas residuales llevó a la creación del **Convenio de Minamata** sobre el Mercurio (2013). Este tratado internacional no exige la prohibición inmediata, sino la "reducción gradual" del uso de amalgamas a través de medidas como la promoción de alternativas sin mercurio, la investigación en mejores encapsulados y, de manera crítica para el profesional, la instalación de separadores de amalgama en las unidades dentales.

Hoy, la amalgama permanece en uso en muchas regiones debido a su costo-efectividad y robustez, especialmente en restauraciones de clase I y II en pacientes con higiene comprometida. Sin embargo, en la mayoría de las clínicas de alto estándar, ha sido desplazada por los composites y los sistemas cerámicos. La saga de la amalgama es una lección poderosa sobre cómo la innovación, la regulación y la demanda social reescriben constantemente la historia de nuestros protocolos clínicos.

Mueligrama

Definiciones

1) Propiedad química que permite unir el material al diente sin necesidad de cavidades retentivas.
2) Elemento de la amalgama que hoy se gestiona bajo estrictas normas de bioseguridad.
3) Replicación de las cúspides y surcos naturales para una función masticatoria correcta.
4) Equipo de fotocurado esencial para la polimerización de los materiales estéticos.
5) Zona del margen donde la integridad de la restauración es vital para la salud periodontal.
6) Uso de dique de goma para evitar que la humedad comprometa la durabilidad clínica.
7) Representación física o digital de la boca del paciente para planificar la restauración.
8) Desgaste que evaluamos en materiales para asegurar que no dañen al diente antagonista.

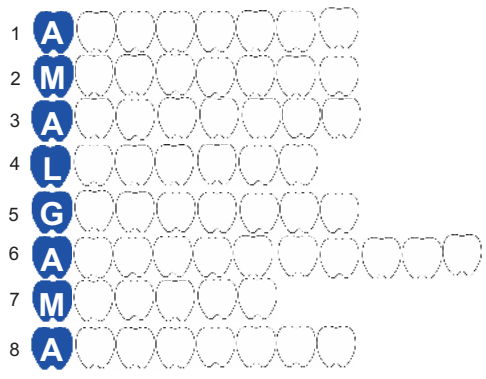

Respuestas

1) Adhesión
2) Mercurio
3) Anatomía
4) Lámpara
5) Gingival
6) Aislamiento
7) Modelo
8) Abrasión